Neurociencias
Psiquiatría y Salud Integral. 2003;3(1):14-29

Palabras Clave: epilepsia, síndromes epilépticos, neuropsiquiatría, neurología, convulsiones, anticonvulsivos

Tipos de convulsiones, síndromes epilépticos, etiología y diagnóstico

Dr. Jonathan C. Edwards

RESUMEN

Las manifestaciones clínicas de las convulsiones epilépticas pueden variar ampliamente de paciente en paciente, dependiendo de la región del cerebro involucrada. A lo largo de los siglos, se han venido utilizando numerosos sistemas para clasificar las convulsiones, siendo, en la actualidad, la clasificación de la Liga Internacional Contra la Epilepsia (LICE) el sistema más ampliamente utilizado. El sistema de la LICE divide las convulsiones en aquéllas de manifestación inicial parcial y aquéllas de inicio generalizado dependiendo de si las manifestaciones clínicas iniciales indican que una región cortical o ambos hemisferios están involucrados al inicio de la convulsión. Asimismo, las convulsiones parciales se dividen en convulsiones parciales simples, en las cuales se mantiene un estado de consciencia total, o convulsiones parciales complejas, en las que el nivel de consciencia se ve limitado. Más recientemente se ha propuesto una clasificación basada puramente en las manifestaciones sintomáticas y en los signos observados, pudiendo este sistema proveer ventajas para la localización, y especialmente para la evaluación quirúrgica. La epilepsia es una condición caracterizada por convulsiones no provocadas, recurrentes. La epilepsia puede ser idiopática, criptogénica, o sintomática. Las epilepsias idiopáticas son generalmente de origen genético, y mientras muchos de los síndromes han sido descritos, los avances en genética molecular revelarán, sin lugar a dudas, muchos más síndromes en el futuro próximo. Las epilepsias criptogénicas son aquéllas en las que se sospecha una causa subyacente, pero la etiología permanece sin ser detectada. Se consideran sintomáticas aquellas epilepsias en las que se conoce una causa estructural subyacente o un trastorno metabólico importante. Este artículo describe las posibles causas y la evaluación diagnóstica.

ABSTRACT

The clinical manifestation of epileptic seizures may vary widely from patient to patient, depending on the region of the brain involved. Over the centuries, many seizure classification systems have been used, and the current most widely used classification system is that of the International League Against Epilepsy (ILAE). The ILAE system divides seizures into those of partial onset and those of generalized onset, depending on whether the initial clinical manifestations indicate that one cortical region or both hemispheres are involved at the onset of the seizure. Partial seizures are then divided into simple partial seizures, in which a fully conscious state is retained, or complex partial seizures, in which consciousness is impaired. A more recent classification system based purely on symptom features and signs has been proposed, and this system may provide advantages for localization, and especially for surgical evaluation. Epilepsy is a condition characterized by recurrent unprovoked seizures. Epilepsy may be idiopathic, cryptogenic, or symptomatic. Idiopathic epilepsies are generally genetic, and while many such syndromes have been described, advances in molecular genetics will undoubtedly reveal many more syndromes in the near future. Cryptogenic epilepsies are those in which an underlying cause is suspected, but the etiology remains undetected. Epilepsies for which there is an underlying structural cause or major metabolic derangement are considered symptomatic. Common causes and diagnostic evaluation are described in this article.

El Dr. Edwards es profesor clínico asistente de neurología en el Departamento de Neurología del Centro Médico de la Universidad de Michigan en Ann Arbor.

14-29 V3 N1 PSI edwards.qxd 7/9/03 2:48 PM Page 15

Introducción

La clasificación de las convulsiones se puede remontar hasta los tiempos de Galeno, en el año 175 DC. Galeno dividió las convulsiones en sintomáticas e idiopáticas, dependiendo de si se podía identificar una causa subyacente potencialmente tratable. Desde entonces han existido diversos sistemas de clasificación, siendo el más aceptado el de la Liga Internacional Contra la Epilepsia (LICE). El entendimiento de los diferentes tipos de epilepsia no tiene un interés meramente académico. Aunque es realmente importante disponer de un sistema estandarizado para clasificar las convulsiones con fines investigacionales, está claro que los diferentes tipos de epilepsia res- ponden mejor a fármacos antiepilépticos específicos (FAEs).

Es importante distinguir entre convulsiones y epilepsia, la cuál es la condición subyacente caracterizada por convulsiones no provocadas recurrentes. Existen varios síndromes epilépticos reconocidos, algunos considerados idiopáticos, presuntamente con una causa genética. Estos síndromes tienden a caracterizarse por tipos específicos de convulsiones, y a menudo por un patrón típico en el electroencefalograma (EEG). Estos síndromes serán descritos más adelante en este artículo. Las epilepsias sintomáticas tienen una causa estructural o metabólica subyacente. La revisión de estas etiologías estructurales frecuentes y de la evaluación diagnóstica apropiada es importante no sólo en condiciones potencialmente peligrosas, sino también porque hoy en día la cirugía curativa de la epilepsia es una opción para muchos pacientes.

Clasificación de convulsiones según la Liga Internacional Contra la Epilepsia

Tipos de Convulsiones

El sistema de clasificación de convulsiones más ampliamente aceptado es el de la LICE, publicado en 1981, versión que representa una edición revisada de la originalmente publicada en 1969. Se han propuesto revisiones posteriores que la LICE publicará en breve.[2] El sistema actual claramente distingue entre convulsiones y epilepsias. Las convulsiones se clasifican en base a los hallazgos clínicos y del EEG, y se dividen principalmente en convulsiones de inicio parcial y convulsiones de inicio generalizado (Tabla). Las convulsiones parciales (focales) son aquéllas en las que los rasgos clínicos y cambios en el EEG indican que la convulsión se origina en una parte del hemisferio cerebral. Las convulsiones generalizadas son aquéllas en las que los hallazgos iniciales clínicos o del EEG sugieren que ambos hemisferios están involucrados.

14-29 V3 N1 PSI edwards.qxd 7/9/03 2:48 PM Page 16

Las convulsiones parciales son además clasificadas como convulsiones parciales simples o convulsiones parciales complejas, dependiendo de si afectan, o no, el estado de conciencia. Cualquiera de estos dos tipos de convulsiones puede evolucionar, con posterioridad, hacia una convulsión tónicoclónica secundariamente generalizada.

El sistema de la LICE permite además subclasificar las convulsiones en base a los rasgos clínicos. Las manifestaciones clínicas de las convulsiones parciales simples pueden incluir síntomas motores (como motor focal con o sin "marcha", versiva, postural, o características fonatorias). Los síntomas sensoriales pueden incluir características somatosensoriales o rasgos sensoriales específicos tales como visuales, auditivos, olfatorios, gustativos, o síntomas vertiginosos. Las convulsiones simples parciales con síntomas o signos autonómicos se pueden caracterizar por una sensación epigástrica, sudor, piloerección, cambios cardiovasculares, o enrojecimiento facial. Una convulsión parcial simple también se puede caracterizar por trastornos de la función cerebral superior; denominadas convulsiones parciales con síntomas psíquicos. Entre los síntomas se incluyen los que Penfield y Perot[3] anteriormente denominaron como "experiencias" y se pueden describir como sensaciones de "déjà vu", estados de ensueño, o distorsiones del tiempo. Los síntomas psíquicos también incluyen síntomas emocionales o afectivos tales

Tabla
Lista general de clasificación de las convulsiones según la Liga Internacional Contra la Epilepsia

TIPO DE CONVULSION CLINICA	DESCRIPCION
Convulsiones parciales	**Convulsiones originadas en una región del cerebro**
Convulsiones parciales simples	Retención de la consciencia total
Convulsiones parciales complejas	Alteración del estado de conciencia; frecuentemente presenta automatismos (mordisqueo, chasquido del labio, manos inquietas, torpeza, etc.)
Convulsiones parciales simples o complejas con generalización secundaria	Se originan en una región del cerebro y evolucionan hasta convertirse en una convulsión generalizada
Convulsiones generalizadas	**Convulsiones en las que las primeras alteraciones clínicas indican la participación inicial de ambos hemisferios**
Convulsiones de ausencia	Cese de actividad, mirada fija, con o sin breves movimientos de los párpados o automatismo; pueden presentarse movimientos clónicos o tónicos
Convulsiones mioclónicas	Contracciones tipo "shock", que pueden afectar la cara, cuello, músculos axiales, o extremidades
Convulsiones clónicas	Tics o movimientos repetitivos rítmicos o semi-rítmicos (típicamente en flexión); la frecuencia disminuye, pero normalmente la amplitud no
Convulsiones tónicas	Contracción forzada y sostenida en una posición forzada
Convulsiones tónico-clónicas	También conocida como "grand mal", comienza con una contracción tónica forzada, seguida de movimientos convulsivos clónicos
Convulsiones atónicas	Disminución brusca del tono muscular

Edwards JC. *Psiquiatría y Salud Integral.* Vol 3, No 1. 2003.

14-29 V3 N1 PSI edwards.qxd 7/9/03 2:48 PM Page 17

como miedo, enfado, tristeza, o placer. También pueden presentarse ilusiones o alucinaciones.

El sistema actual de la LICE para la clasificación de convulsiones parciales complejas no incluye ningún otro signo o característica sintomática, con la excepción de si la convulsión es acompañada por automatismos.

Las convulsiones parciales complejas se clasifican por su inicio como una convulsión parcial simple, seguida de una alteración del estado de conciencia (con o sin automatismos), o como convulsiones parciales complejas con trastorno del nivel del estado de conciencia ya desde el inicio (con o sin automatismos).

La clasificación de la LICE para las convulsiones generalizadas denota seis categorías principales: convulsiones de ausencia, convulsiones mioclónicas, convulsiones clónicas, convulsiones tónicas, convulsiones tónicoclónicas, y convulsiones atónicas. Estos seis grupos principales se describen en base a sus características clínicas y los hallazgos del EEG. Las convulsiones de ausencia típicas se caracterizan por un cese repentino de actividad, a menudo con una mirada inexpresiva, y con alteración del estado de conciencia. A veces son acompañadas por un ligero tic, desviación de los ojos hacia arriba, o automatismos. El EEG muestra un patrón generalizado de picoonda de 3 Hz (2-4 Hz) característico, el cual, a menudo, tiene un predominio frontal (Figura 1). Las convulsiones de ausencia atípicas pueden tener cambios más pronunciados en el tono o en la actividad motora, y el inicio y final de la convulsión pueden ser menos bruscos. El EEG tiende a ser más heterogéneo y puede mostrar un patrón de picoonda lento (<2.5Hz), actividad rápida paroxística, o complejos de picos irregulares y ondas lentas. A veces también se pueden observar asimetrías en el EEG. Las convulsiones mioclónicas son contracciones repentinas breves que han sido descritas como "tipo shock". Estas pueden ser regionales, involucrando la cara, tronco, o las extremidades, o pueden ser generalizadas. Pueden ser aisladas y manifestarse como contracciones únicamente, o pueden ser repetitivas. Es importante recalcar que las contracciónes mioclónicas pueden no ser epilépticas y pueden provenir de otras regiones del sistema nervioso, incluyendo el bulbo raquídeo y la médula espinal. En estas circunstancias, tales contracciones no deben ser consideradas convulsiones.

Las convulsiones clónicas se caracterizan por contracciones repetitivas, usualmente en forma de flexión, que típicamente disminuyen en frecuencia sin disminuir en amplitud. Las convulsiones tónicas se caracterizan por una contracción muscular rígida. Estas convul-

14-29 V3 N1 PSI edwards.qxd 7/9/03 2:48 PM Page 18

siones pueden afectar cualquier parte del cuerpo, incluyendo las extremidades o la musculatura axial. Las convulsiones atónicas, por otro lado, se caracterizan por una disminución brusca del tono muscular. Al igual que las convulsiones tónicas, las convulsiones atónicas pueden ser regionales, afectando las extremidades, o se pueden manifestar como una breve caída de la cabeza. Cuando las convulsiones atónicas son difusas y de inicio brusco, pueden acabar siendo un "ataque de cabeza caída". Las convulsiones atónicas tienden a ser breves, pero pueden ocasionar lesiones craneoencefálicas serias.

Clasificación semiológica de las convulsiones

Más recientemente, se ha propuesto una clasificación semiológica de las convulsiones (CSC).[4,5] Este sistema de clasificación, basado exclusivamente en los síntomas y signos ictales, tiene la ventaja de incluir manifestaciones clínicas específicas de las convulsiones, con características de localización y lateralización, y provee una descripción de la convulsión a lo largo de su evolución. Un estudio reciente[6] comparó el sistema de clasificación semiológica y el de la LICE, en términos de fiabilidad, como interevaluador y su utilidad clínica en el contexto de la evaluación quirúrgica preoperatoria. Se pudo observar una mayor

Figura 1
Electroencefalograma (EEG) que demuestra un patrón pico-onda generalizado en un paciente con epilepsia infantil de ausencias. A tres segundos de iniciado el complejo punta-onda, se le dice una frase al niño. El paciente no respondió ni recordó qué se le había hablado.

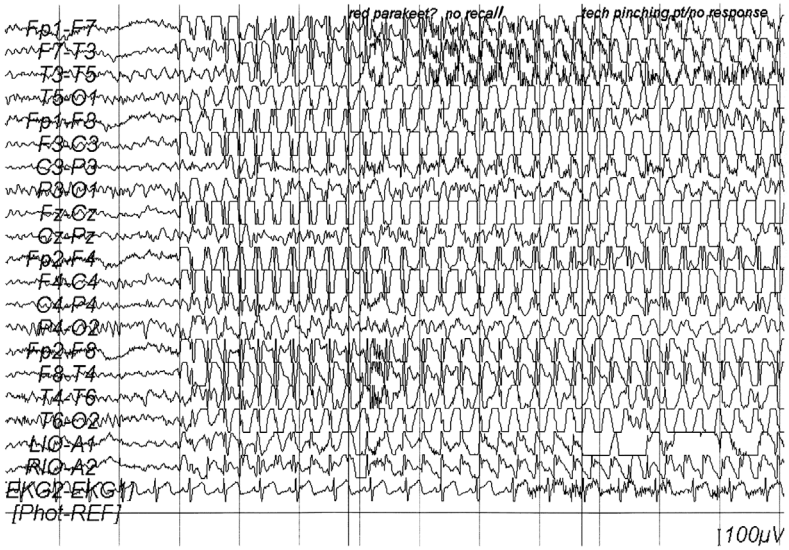

Edwards JC. *Psiquiatría y Salud Integral.* Vol 3, No 1. 2003.

14-29 V3 N1 PSI edwards.qxd 7/9/03 2:48 PM Page 19

fiabilidad como interevaluador con la clasificación semiológica. Además, los autores encontraron que el sistema de clasificación semiológica proveía más información de utilidad para la localización y evaluación prequirurgica. El sistema de clasificación semiológico también resultó ser más fácil de aprender y de adaptar en los centros especializados en epilepsia.

Síndromes epilépticos

Tal y como la comisión de la LICE define en su clasificación y terminología,[7] un síndrome epiléptico es "un trastorno epiléptico caracterizado por un conjunto de signos y síntomas que suelen ocurrir simultáneamente; estos incluyen aspectos tales como el tipo de convulsión, etiología, anatomía, factores precipitantes, edad de inicio, gravedad, cronicidad, ciclo diurno y circadiano, y a veces pronóstico." La LICE divide los síndromes epilépticos y epilepsias en aquéllos que se relacionan con su localización y aquéllos que son generalizados. Las epilepsias en las que el tipo de convulsión o hallazgos clínicos sugieren un origen localizado son consideradas epilepsias relacionadas a la localización. Las epilepsias que se caracterizan por una convulsión generalizada son clasificadas como epilepsias generalizadas. Se han descrito muchos síndromes para cada una de estas categorías. Tanto las epilepsias generalizadas como las relacionadas con su localización se dividen en idiopáticas y sintomáticas.

Epilepsias relacionadas con su localización (focales)

Dos epilepsias infantiles relacionadas con su localización idiopática son la epilepsia infantil benigna con picos centrotemporales, y epilepsia infantil con paroxismos occipitales. La epilepsia infantil benigna con picos centrotemporales (epilepsia rolándica benigna) es una de las formas más frecuentes de epilepsia infantil. La convulsión típica ocurre durante el sueño, y puede despertar al niño. El niño puede permanecer totalmente consciente pero incapaz de hablar, y puede babear o tener contracciones faciales. Los niños mayores pueden describir parestesias en un lado de la cara o boca. La mayoría de convulsionesse presentan inicialmente cuando el niño tiene entre 5 y 10 años, con un rango de 3–13 años. Las convulsiones tónico-clónicas generalizadas secundariamente se observan más comúnmente en niños más pequeños, especialmente durante el sueño. El patrón EEG característico muestra un trazado basal normal con grandes ondas afiladas en las regiones central y mediotemporal (Figura 2). En montajes referenciales se puede observar un dipolo horizontal. Las ondas agudas pueden ser unilaterales o bilaterales, y

14-29 V3 N1 PSI edwards.qxd 7/9/03 2:48 PM Page 20

típicamente aumentan en frecuencia cuando el niño se va a dormir. Es importante recalcar que el patrón de picos centrotemporales puede ser visto en niños sin convulsiones, representando un trazado EEG genético.[8] El pronóstico a largo plazo para este tipo de epilepsia es excelente. Tanto las convulsiones como los picos centrotemporales generalmente desaparecen alrededor de los 10–15 años de edad.[9]

Recientemente se han descrito epilepsias relacionadas con la localización familiar,[10-13] y se ha demostrado que tienen etiologías genéticas asociadas.

Epilepsias relacionadas con la localización sintomática

Las epilepsias sintomáticas pueden surgir de cualquier lóbulo del cerebro. La localización más frecuente es el lóbulo temporal, seguida del lóbulo frontal. Entre las epilepsias del lóbulo temporal, las del lóbulo temporal medio merecen mención particular. Los pacientes con epilepsia del lóbulo temporal medio a menudo tienen una historia de convulsiones febriles temprano en la infancia, y pueden fácilmente tener historial de convulsiones en la familia. Las convulsiones clínicas a menudo comienzan con un aura psíquica, autonómica, olfatoria o gustativa. Una sensación frecuentemente descrita es la abdominal (epigástrica), la cual frecuentemente tiene un carácter "ascendente". Las convulsiones parciales complejas de la epilepsia del lóbulo temporal medio son frecuentemente acompañadas de automatismos orales o manuales, pero usualmente no se generalizan secundariamente. El EEG interictal puede mostrar una disminución temporal de la velocidad de las ondas agudas, que se ven con gran intensidad en los electrodos temporal anterior o esferoidal. La imagen de resonancia magnética (IRM) puede mostrar una atrofia del hipocampo, asociada a un aumento de la señal de la secuencia de recuperación de la inversión de T2, cargada y atenuada con fluidos (Figura 3). En la mayoría de pacientes con epilepsia del lóbulo temporal medio, las convulsiones evolucionan de tal forma que, a lo largo del tiempo, se tornan resistentes al tratamiento médico.[14,15] Sin embargo, con la intervención quirúrgica, las posibilidades de permanecer libre de convulsiones futuras son típicamente del 70%–90%. Las epilepsias del lóbulo frontal se pueden presentar como cualquiera de los distintos tipos de convulsión, dependiendo de si las convulsiones surgen del córtex motor, opercular, dorsal lateral, orbital frontal, frontal polar, o regiones frontales medias. Las convulsiones que surgen del córtex motor o del área suplementaria merecen mención especial. Las epilepsias primarias del córtex motor se caracterizan típicamente por convulsiones parciales simples, a menudo

14-29 V3 N1 PSI edwards.qxd 7/9/03 2:48 PM Page 21

clónicas. Las areas corporales afectadas por esta convulsión a menudo reflejan la región omuncular motora que involucran. Las convulsiones que surgen de esta área frecuentemente se generalizan de forma secundaria. A medida que esta convulsión se propaga a lo largo de la franja motora se puede observar una "marcha Jacksoniana", resultando en su extensión secuencial a las regiones del

Figura 2
EEG de un niño con epilepsia infantil benigna con puntas mesiotemporales.

Edwards JC. *CPsiquiatría y Salud Integral.* Vol 3, No 1. 2003.

Figura 3
Imagen de resonancia magnética (IRM) que muestra esclerosis temporal media. La IRM es capaz de mostrar una señal intensa en el lado derecho. IRM en T2: muestra atrofia del lado derecho del hipocampo.

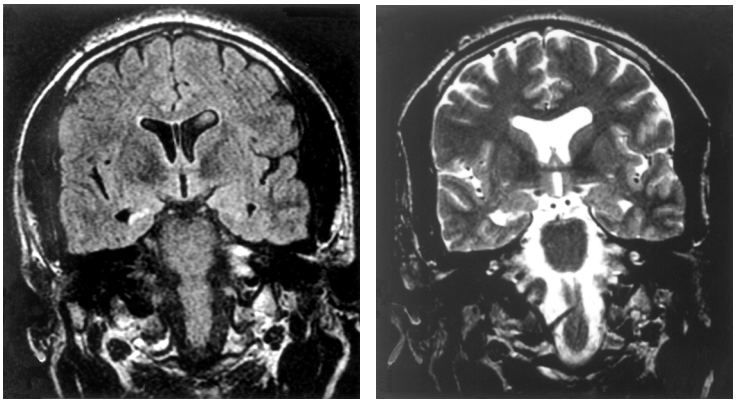

Edwards JC. *Psiquiatría y Salud Integral.* Vol 3, No 1. 2003.

14-29 V3 N1 PSI edwards.qxd 7/9/03 2:48 PM Page 22

cuerpo. En el estado posttic, es frecuente la "parálisis de Todd."

Las epilepsias que surgen del área motora sensorial suplementaria (AMSS) pueden tener una presentación clínica característica. Estas convulsiones son típicamente nocturnas y breves, y el paciente puede sufrir varias convulsiones por noche. Las convulsiones son típicamente convulsiones tónicas asimétricas, a menudo con una "postura de esgrimista." Esta consiste en la extensión de un brazo y flexión del otro y generalmente la cabeza está girada en la dirección del brazo extendido. Durante estas convulsiones, el paciente puede tener un estado de conciencia normal. El EEG suele ser normal. En ocasiones los picos pueden verse en las regiones centrales, pero debido a la localización parasagital profunda de la AMSS, los picos pueden pasar desapercibidos en el EEG de superficie. A veces, las puntas centrales pueden ser mal interpretadas como ondas benignas del vértice, observaciones normales durante el sueño.

Síndromes y epilepsias generalizadas

Los síndromes epilépticos generalizados, al igual que las epilepsias relacionadas con la localización, pueden ser idiopáticos, o pueden ser sintomáticos o criptogénicos. El inicio de las epilepsias generalizadas idiopáticas suele estar relacionado con la edad, y se presume que tiene una base genética, aunque esta genética puede ser compleja y esto aún no ha sido determinado. Se han descrito tres síndromes infantiles: convulsiones neonatales familiares benignas, convulsiones neonatales benignas y epilepsia mioclónica benigna. Las convulsiones neonatales familiares benignas típicamente ocurren durante el segundo y tercer día de vida. A parte de esto el bebé es normal, y la epilepsia se desarrollará solamente en uno de cada ocho niños. El síndrome es bastante raro y tiene una herencia dominante.

Las convulsiones neonatales benignas ocurren alrededor del quinto día de vida y se manifiestan como clónicas o convulsiones apneicas. No se ha descubierto ninguna causa subyacente, pero las convulsiones no suelen reaparecer posteriormente, y el niño permanece neurológicamente normal.

La epilepsia mioclónica benigna en su inicio se presenta como un mioclonus generalizado, con un EEG que muestra un patrón generalizado de puntas, el cual es más prominente durante el sueño. Posteriormente, algunos pacientes desarrollarán convulsiones tónico-clónicas generalizadas durante la adolescencia, y se puede asociar un ligero retraso del desarrollo con este trastorno.

Un tipo de epilepsia generalizada idiopática infantil es la epilepsia infantil de ausencias. La edad de inicio es típicamente entre los 4 y 8

14-29 V3 N1 PSI edwards.qxd 7/9/03 2:48 PM Page 23

años de edad, y afecta a las niñas dos veces más que a los niños. Los síntomas y hallazgos del EEG típicos de las convulsiones de ausencias han sido descritos anteriormente. Frecuentemente las convulsiones son provocadas por la hiperventilación. Usualmente estas convulsiones responden bien a los fármacos apropiados, y en dos tercios de los casos las convulsiones se resuelven antes de la edad adulta.[16]

En la adolescencia y en el inicio de la madurez se reconocen tres tipos de síndromes epilépticos generalizados idiopáticos: epilepsia juvenil de ausencia, epilepsia mioclónica juvenil, y epilepsia con convulsiones tipo "grand mal" al despertar. Aunque el sistema de clasificación de la LICE, de 1989, se refiere a estos como síndromes distintos, existe sobreposición considerable entre ellos, ya que el paciente puede mostrar rasgos correspondientes a cada uno, y más de un fenotipo se puede observar en una misma familia. Esto ha llevado a los autores a proponer que estas tres entidades sean consideradas como un síndrome único con fenotipos variables.[2,17]

La epilepsia juvenil de ausencia se caracteriza por convulsiones de ausencias similares a las de la epilepsia infantil de ausencia, pero las convulsiones tienden a ser ligeramente mas largas en duración y menos frecuentes que en la epilepsia infantil. El inicio suele ocurrir alrededor de la pubertad y frecuentemente se asocia con convulsiones tónico-clónicas generalizadas.

La epilepsia mioclónica juvenil es una de las formas mas frecuentes de epilepsia generalizada idiopática, represen-tando un 5% a 10% de los casos, aunque frecuentemente no es diagnosticada. La edad de inicio oscila entre los 8–26 años de edad, pero muchos casos se manifiestan du-rante la adolescencia, con una edad media de inicio de 14 años. El rasgo clave de diagnóstico clínico es el tic mioclónico, que normalmente sucede en los hombros y brazos, y en ocasiones el tronco, es simétrica y breve. Los tics pueden variar en intensidad yendo de ligeras sensaciones eléctricas subjetivas a tics intensos, que pueden resultar en el lanzamiento involuntario de objetos. Por lo general, los tics mioclónicos no son rítmicos y no ocasionan pérdida del conocimiento. La mayoría de pacientes (>90%) con epilepsia mioclónica juvenil tendrán también convulsiones tónico-clónicas generalizadas. Las convulsiones tónico-clónicas generalizadas, a veces son precedidas por tics individuales o en secuencia rápida. Los tics y las convulsiones tónico-clónicas generalizadas tienen una distribución típicamente diurna, ocurriendo mayoritariamente al despertar en la mañana o tras una siesta. Aproximadamente uno de cada cuatro pacientes con epilepsia mioclónica juvenil tendrá también convulsiones de ausencias. Las con-

14-29 V3 N1 PSI edwards.qxd 7/9/03 2:48 PM Page 24

vulsiones en la epilepsia mioclónica juvenil pueden ser provocadas por la falta de sueño, despertar prematuro o por efectos del alcohol. Los pacientes suelen consultar al médico debido a las convulsiones tónico-clónicas generalizadas, y puede ser que no hayan notado, ni reporten, las sacudidas mioclónicas o las convulsiones de ausencias. Los pacientes con epilepsia mioclónica juvenil generalmente tienen una inteligencia normal y un exámen neurológico también normal. Generalmente, el EEG muestra un trazado de base normal, pero revela un patrón característico de ondas con picos y polipicos. Frecuentemente, los tics mioclónicos son acompañados por un estallido de picos seguido de una disminución difusa de la frecuencia. Aproximadamente un tercio de los pacientes con epilepsia mioclóni-

Figura 4
Causas frecuentes de la epilepsia

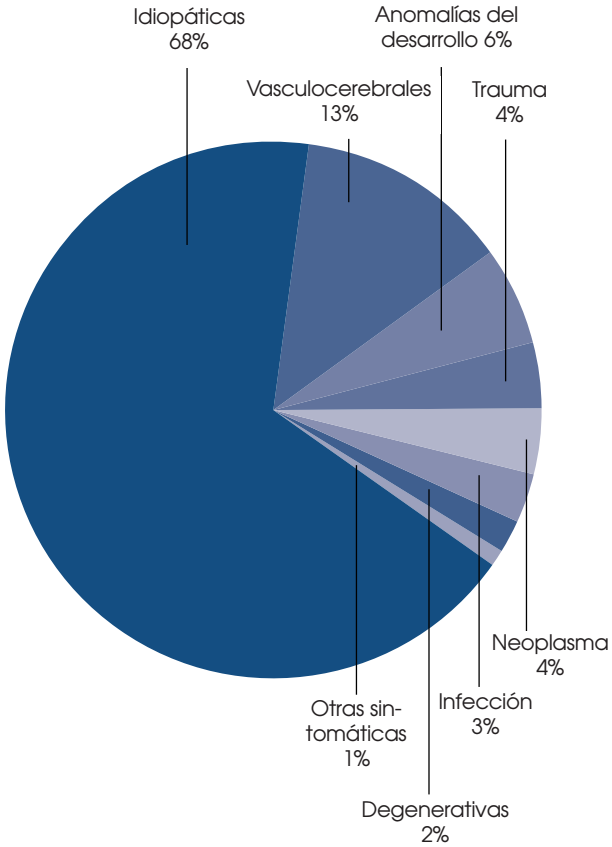

Adaptado de Hauser et al.[18]
Edwards JC. *Psiquiatría y Salud Integral.* Vol 3, No 1. 2003

14-29 V3 N1 PSI edwards.qxd 7/9/03 2:48 PM Page 25

ca juvenil serán sensibles a la estimulación luminosa en el EEG.

Epilepsias generalizadas sintomáticas o criptogénicas

Las epilepsias generalizadas sintomáticas tienden a ofrecer un pronóstico más pobre que las epilepsias generalizadas idiopáticas, tanto en términos de control de las convulsiones como de la función neurológica. Estos síndromes son el síndrome de West y el síndrome de Lennox-Gastaut.

El síndrome de West clásicamente consiste en el trío de espasmos infantiles, retraso del desarrollo y el patrón de ipsarritmia en el EEG. Los espasmos se suelen presentar como una elevación tipo mioclónica, rápida y simétrica, de los brazos con los codos normalmente flexionados. La cabeza suele estar caída hacia adelante y da la impresión que los pacientes cabecearan. Aunque el inicio de los espasmos ocurre rápidamente, hay un breve componente estable una vez los brazos están elevados. Los espasmos duran sólo unos pocos segundos, pero frecuentemente suceden agrupados. Típicamente aparecen durante el primer año de vida, y el pronóstico de un desarrollo normal a largo plazo y la desaparición de las convulsiones es bastante pobre. No obstante, la intervención temprana con fármacos apropiados puede mejorar su evolución.

El síndrome de Lennox-Gastaut suele aparecer en la primera infancia con una mezcla de convulsiones tónicas, clónicas y ausencias atípicas. También pueden observarse convulsiones tónico-clónicas generalizadas, mioclónicas o parciales. Las convulsiones suelen ser difícil de controlar, y es frecuente el *estatus epilepticus*. El EEG típico muestra un fondo desorganizado y un patrón picoonda lento (<3 Hz).

Etioloigía y diagnóstico

Por naturaleza, las epilepsias idiopáticas, no poseen una causa estructural. Normalmente su diagnóstico se basa en obtener una historia apropiada y observar las manifestaciones clínicas, incluyendo los hallazgos característicos del EEG. En más de dos tercios de los casos la causa es idiopática.[18] Cuando se diagnostica una epilepsia generalizada sintomática o una epilepsia relacionada con localización, siempre debe buscarse una causa subyacente. Existe un gran número de condiciones que pueden llevar a la aparición de convulsiones como forma de presentación. En la Figura 4 se enumeran las causas más frecuentes de epilepsia, según estudios epidemiológicos.

Los trastornos cerebro-vasculares son la causa de aproximadamente un tercio de las epilepsias sintomáticas, y son particularmente importantes como causa de convulsiones y epilepsia en los ancianos.

14-29 V3 N1 PSI edwards.qxd 7/9/03 2:48 PM Page 26

De hecho, un estudio hecho en Rochester, Minnesota,[19] mostró que el 55% de los casos de convulsiones recientemente diagnosticadas en pacientes mayores de 65 años de edad, se debieron a a trastornos cerebro-vasculares.

Las anomalías durante el desarrollo son una causa más frecuente de las epilepsias sintomáticas en niños y jóvenes. Los avances recientes en neuroimagen, especialmente en IRM, permiten diagnosticar malformaciones del desarrollo cortical que en el pasado frecuentemente pasaban desapercibidas, en seres vivos. Además, hasta uno de cada 4 pacientes candidatos a cirugía potencialmente curativa de la epilepsia, sufren de malformaciones del desarrollo cortical.[20,21]

El traumatismo craneoencefálico es la causa estimada de aproximadamente un 4% de epilepsias, y de alrededor de uno en cada siete casos de epilepsia sintomática. Mientras un traumatismo craneoencefálico menor no incrementa significativamente el riesgo de aparición de convulsiones, un traumatismo más severo con pérdida prolongada (>24 horas) del conocimiento, o con heridas deprimidas o penetrantesdel cráneo, sí aumenta el riesgo.

Evaluación diagnóstica

La epilepsia se basa en el diagnóstico clínico. Los componentes mas importantes del diagneóstico son una historia clínica detallada y el examen neurológico. Debido a que la epilepsia es un trastorno paroxístico, frecuentemente el médico no presencia los episodios y el examen neurológico es casi siempre normal. Cuando se encuentran anomalías en el examen neurológico, éstas suelen proporcionar claves para la localización y la etiología potencial. Un examen físico general, con especial atención a los ojos y la piel, puede también aportar claves para el diagnóstico de varios síndromes, y esto es de especial importancia en los niños. La búsqueda de lesiones de color “café con leche”, neurofibromas, manchas cenicientas, pecas, o fibromas perilinguales puede llevar al diagnóstico de un síndrome neurocutáneo.

Casi todos los pacientes que sufren de convulsiones, o sospechan que las sufren, deberían someterse a un EEG. La combinación de una buena historia clínica y la presencia de actividad epileptiforme concordante es casi siempre suficiente para garantizar el diagnóstico de la epilepsia. Es importante acentuar que en muchos casos un paciente con epilepsia puede tener resultados normales en el EEG rutinario. El rendimiento diagnóstico del EEG puede incrementar realizando EEGs seriados y, en algunos síndromes, obteniendo un

14-29 V3 N1 PSI edwards.qxd 7/9/03 2:48 PM Page 27

registro de privación del sueño, al monitorear el ciclo de sueño durante el EEG.

Varios síndromes epilépticos pueden ser diagnosticados en base a la historia clínica y la descripción de las convulsiones en combinación con hallazgos característicos en el EEG. En estos casos, no es necesaria la posterior evaluación con imagen. Estos síndromes incluyen la epilepsia infantil benigna con picos centrotemporales, la epilepsia de ausencias, infantil o juvenil, y la epilepsia mioclónica juvenil.

El estudio a través de imágenes está indicado en todos aquellos casos en los que se presume una epilepsia sintomática generalizada, y en casi todos los casos de epilepsia parcial (con la excepción de la epilepsia infantil benigna con picos mesiotemporales). La técnica favorecida es la IRM. La tomografía computarizada es relativamente menos útil, y se utiliza mayormente en casos de traumatismo craneoencefálico o cuando se sospecha un accidente vasculocerebral o hemorragia. La IRM de alta resolución, como la RIAF, han sido de gran ayuda para identificar malformaciones de desarrollo cortical, esclerosis temporal media, y anomalías vasculares[22] (Figuras 3 y 5).

El monitoreo con EEG por video es una potente herramienta de diagnóstico y tratamiento. Estas evaluaciones realizadas durante el internamiento registran las convulsiones en video y EEG, y aportan claves acerca del tipo de convulsión y su localización. El monitoreo con EEG por video es indicado cuando el diagnóstico de epilepsia es incierto. También es recomendado en pacientes cuyas convulsiones no han sido controladas luego de pruebas con fármacos adecuados.

Figura 5
IRM de un hombre de 19 años de edad con convulsiones parciales complejas, presentadas con mirada fija, mastiqueo y automatismos manuales. La imagen de resonancia magnética revela un angioma cavernoso temporal izquierdo con hemorragia desplazada.

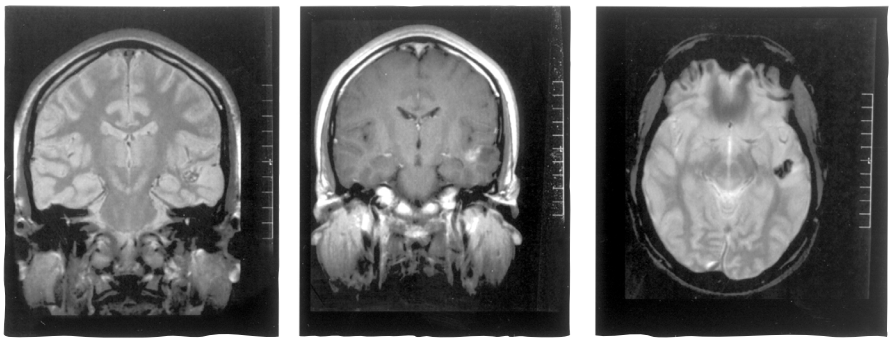

Edwards JC. *Psiquiatría y Salud Integral.* Vol 3, No 1. 2003.

14-29 V3 N1 PSI edwards.qxd 7/9/03 2:48 PM Page 28

El monitoreo ayudará a diagnosticar el tipo de convulsión y síndrome epiléptico, así como también puede guiar tratamientos médicos futuros, más adecuados para la condición individual del paciente. Además, muchos pacientes con convulsiones resistentes al tratamiento son candidatos a cirugía curativa, y su monitoreo es esencial en la evaluación preoperatoria.

Conclusión

La epilepsia es uno de los trastornos neurológicos más frecuentes. Aproximadamente una de cada 10 personas experimenta al menos una convulsión, y entre el 0.5% a 1% de la población de los Estados Unidos sufre de epilepsia. El diagnóstico acertado y la identificación del tipo de convulsión son primeros pasos cruciales para encontrar la terapia apropiada. Ciertos tipos de convulsiones pueden responder sólo a ciertas medicinas, y hay muchos casos en los que un fármaco erróneo puede empeorar la condición del paciente. El entendimiento de la clasificación de las convulsiones y la terminología proveen al médico un vocabulario básico muy útil. El reconocimiento de síndromes epilépticos discretos provee una imagen de la condición general que afecta al paciente, incluyendo la historia natural, condiciones asociadas y pronóstico. Sin embargo, ningún sistema de clasificación está libre de faltas. La clasificación es, por naturaleza, un proceso, y las modificaciones graduales continuarán reflejando la creciente cantidad de información sobre las convulsiones y epilepsias. PSI

Bibliografía

1. Bancaud J, Henriksen O, Rubio-Donnadieu F, et al. Proposal for revised clinical and electroencephalographic classification of epileptic seizures. *Epilepsia*. 1981;22:489-501.
2. Engel J Jr. Editorial commentary: Classification of epileptic disorders [editorial commentary]. *Epilepsia*. 2001;42:316.
3. Penfield W, Perot P. The brain's record of auditory and visual experience: a final summary and discussion. *Brain*. 1963;86:595-696.
4. Lüders H, Acharya J, Baumgarter C, et al. Semiological seizure classification. *Epilepsia*. 1998;39:1006-1013.
5. Lüders HO, Burgess R, Noachtar S. Expanding the international classification of seizures to provide localization information. *Neurology*. 1993;43:1650-1655.
6. Parra J, Augustijn, PB, Geerts Y, et al. Classification of epileptic seizures: a comparison of two systems. *Epilepsia*. 2001;42:476-482.
7. Commission on classification and terminology of the international league against epilepsy. Proposal for revised classification of epilepsies and epileptic syndromes. *Epilepsia*. 1989;30:389-399.
8. Lüders H, Lesser RP, Dinner DS, Morris HH. Benign focal epilepsy of childhood. In: Lüders H, Lesser RP, eds. *Electroclinical Syndromes*. New York, NY: Springer-Verlag; 1987:303-346.
9. Lerman, P, Kivity, S. Benign focal epilepsy of childhood. *Arch Neurol*. 1975;32:261-264.
10. Berkovic SF, Howell RA, Hopper JL. Familial temporal lobe epilepsy: a new syndrome with adolescent/adult onset and a benign course. In: Wolf P, ed. *Epileptic Seizures and Syndromes*. London, England: John Libbey;1994:257-263.
11. Berkovic SF, McIntosh AM, Howell RA, et al. Familial temporal lobe epilepsy: a common disorder identified in twins. *Ann Neurol*. 1996;40:227-235.

14-29 V3 N1 PSI edwards.qxd 7/9/03 2:48 PM Page 29

12. Scheffer IE, Bhatia KP, Lopes-Cendes I, et al. Autosomal dominant frontal epilespy misdiagnosed as sleep disorder. *Lancet*. 1994;343:515-517.
13. Scheffer IE, Bhatia KP, Lopes-Cendes I, et al. Autosomal dominant nocturnal frontal epilepsy: a distinctive clinical disorder. *Brain*. 1995;118:61-73.
14. Semah F, Picot M-C, Adam C, et al. Is the underlying cause of epilepsy a major prognostic factor for recurrence? *Neurology*. 1998;51:1256-1262.
15. Stephen LJ, Kwan P, Brodie M. Does the cause of localisation-related epilepsy influence the response to antiepileptic drug treatment? *Epilepsia*. 2001;42:357-362.
16. Boouma PAD, Westendorp RGJ, Van Dijk JG, et al. The outcome of absence epilepsy: a meta-analysis. *Neurology*. 1996;47:802-808.
17. Andermann F, Berkovic S. Idiopathic generalized epilepsy with generalized and other seizures in adolescence. *Epilepsia*. 2001;42:317-320.
18. Hauser WA, Annegers JF, Kurland LT. Incidence of epilepsy and unprovoked seizures in Rochester, Minnesota: 1935-1984. *Epilepsia*. 1994;34:453-468.
19. Hauser WA, Annegers JF, Kurland LT. The prevalence of epilepsy in Rochester, Minnesota, 1940-1980. *Epilepsia*. 1991;32:429-445.
20. Wyllie E, Comair YG, Kotagal, et al. Seizure outcome after epilepsy surgery in children and adolescents. *Ann Neurol*. 1998;44:740-748.
21. Edwards JC, Wyllie E, Ruggeri PM, et al. Seizure outcome after surgery for epilepsy due to malformation of cortical development. *Neurology*. 2000;55:1110-1114.
22. Bergin PS, Fish DR, Shorvon SD, et al. Magnetic resonance imaging in partial epilepsy: additional abnormalities shown with the fluid-attenuated inversion recovery (FLAIR) pulse sequence. *J Neurol Neurosurg Psychiatry*. 1955;58:439-443.